



T.C.



**ESKİŞEHİR OSMANGAZİ ÜNİVERSİTESİ**  
**TIP FAKÜLTESİ**

**Mesleki Beceriler Laboratuvarı**

**2. Sınıf 6. Kurul Ders Notları**  
**(2025-2026)**

## **MESLEKİ BECERİLER LABORATUVARI**

### **2. SINIF 6. KURUL KONULARI**

- 1. Dış Kanama Durdurma Yöntemleri ( İlk Yardım Prensipleriyle)**
- 2. İntramüsküler, İntrakutan ve Subkutan Enjeksiyon Uygulama Becerisi**
- 3. Manuel Kas Testi Uygulama Becerisi**
- 4. Lomber Ponksiyon Uygulama Becerisi**
- 5. Yumuşak Doku ve Kemik Travmalarında Bandaj ve Alçı Uygulama Becerisi**
- 6. Anal Bakı ve Rektal Tuşe Uygulama Becerisi**
- 7. Kardiyak Oskültasyon Becerisi**
- 8. Mikrobiyolojik Örnek Alma Becerisi**

# **1. İSTASYON**

**Dış Kanama Durdurma Yöntemleri  
( İlk Yardım Prensipleriyle)**

**Öğr. Gör.Dr. Hamdi KABA**

## KANAMA KONTROL YÖNTEMLERİ (İLK YARDIM PRENSİPLERİYLE)

**Kanama;** Kanın herhangi bir nedenle arter, ven veya kapillerin dışına çıkmasıdır. İç ve dış kanama olmak üzere ikiye ayrılır. Arter kanaması tipik olarak; kanama parlak kırmızı, fişkırır tarzda, kalp atımı ile aynı zamanlıdır. Venden olan kanamalar; koyu renklidir ve fişkırma yoktur, devamlı akış söz konusudur. Kapillerden olan kanama; devamlı, yavaş ve sızıntı şeklindedir. Arterden olan kanamalarda, çok kısa sürede çok fazla kan kaybı gerçekleştiğinden en tehlikeli kanamalardır. Kanamaların kontrol edilerek durdurulması ilk yardımın en öncelikli konularındandır.

## DIŞ KANAMA KONTROL YÖNTEMLERİ ( İLK YARDIM PRENSİPLERİYLE)

1. Yaranın üzerine el, parmak veya tercihen pansuman maddesiyle direkt olarak bastırılması.
2. **Basınçlı sargı yöntemi:** Rulo sargının, yara üzerine yerleştirilen 2-3 adet gazlı bez üzerine iki kez sıkı bir şekilde sarılması ve bağlanarak sabitlenmesi. Kanama ilk etapta kontrol edilememiş ise, sargının çözülüp , ilk yerleştirilen gazlı bezler yerinden alınmadan yenilerinin bunların üzerine yerleştirilmesi ve sargının tekrar aynı sıklıkta iki kez sarılıp bağlanarak sabitlenmesi.
3. Yaranın proksimalindeki artere baskı uygulanması. ( Temporal arter, Karotis arter, Brakial arter, Femoral arter. ... )
4. Yaralı ekstremitenin elevasyonu ; kanayan kısmın kalp seviyesinin üzerinde tutulması.
5. **Atelleme yöntemi :** Kırıkların sabitlenip kanamanın kontrol edilmesi.
  - Hava basınçlı atel kullanılarak kırıkların sabitlenmesi , kırık olmayan yaralanmalarda geniş yumuşak doku yaralanmasından kaynaklanan kanamaların kontrol edilmesi.
6. Havalı karşı basınçlı aletlerin kullanılması . (havalı pantolon , havalı anti şok giysiler)
  - Pelvis ve proksimal femur kırıklarının stabilizasyonu ve bu kırıkların neden olduğu ciddi kanamaların kontrolünde.
  - Travma sonrasında sistolik basıncın 100 mmHg nin altına düştüğü durumlarda ve kanamanın kaynağının belirlenemediği durumlarda dolaşımı desteklemek için kullanılır.
7. Turnike uygulama yöntemi.

## DIŞ KANAMA KONTROL YÖNTEMİ OLARAK TURNİKE UYGULAMA

**Gerekli malzemeler:** Üçgen sargı , ( tansiyon aleti manşeti ) , sert çubuk

UYGULAMA BASAMAKLARI	
1.	Üçgen sargının 8-10 cm genişlikte, 6-8 kez katlanması.
2.	Hazırlanan üçgen sargının extremiteye ; yaranın proximaline , turnike uygulama alanının mümkün olduğunca distaline iki kez sarılması ve bir düğüm atılması.
3.	Düğümün üzerine sert bir çubuk yerleştirilmesi ve sargının uçlarının çubuğun üzerinde iki kez bağlanması.
4.	Yerleştirilen çubuğun kanama duruncaya kadar kendi çevresinde döndürülerek turnikenin sıkıştırılması.
5.	Sargının uçlarıyla veya başka bir sargıyla , çubuğun extremiteye sabitlenerek geri dönmesinin engellenmesi.
6.	Yaralıya turnike uygulandığı , turnike uygulanma zamanı , bir kağıt üzerine yazılarak yaralının altına yapıştırılması.
7.	Turnikenin 15-20 dakikada bir 5-10 saniye süreyle gevşetilmesi ve tekrar sıkılması.
8.	Sevk sırasında yaralının gözlenmesi.

### ÖNEMLİ DETAY BİLGİLER

**Turnike uygulama alanı:** Üst extremitte yaralanmalarında;  
Humerus üzeri,alt extremitte yaralanmalarında; femur üzerine turnike uygulanır.

İp, tel, sicim gibi ince ve kısıyıcı malzemeler turnike sargısı olarak kullanılmaz.

## **2. İSTASYON**

### **İntramüsküler, İntrakutan ve Subkutan Enjeksiyon Uygulama Becerisi**

**Sevgi GİRAY**

## İNTRAMÜSKÜLER ENJEKSİYON UYGULAMA

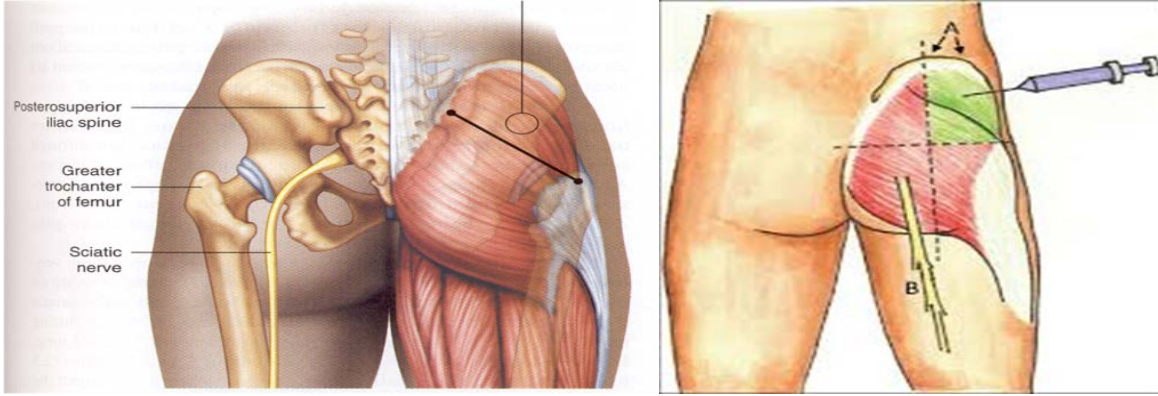
**İntramüsküler enjeksiyonda ilaç;** derin kas dokusu içine verilir. Kas dokusunda az sayıda sinir ucu bulunduğundan, derin kas dokusuna tahriş edici etkisi yüksek ve yoğun olan ilaçlar verilebilir. Normal yapıda bir bireyin kas dokusuna en fazla 5 ml ilaç uygulanabilir. Çocuk, yaşlı ve kaşektik hastalara verilebilecek ilaç miktarı ise en fazla 2 ml olmalıdır. 2 yaşın altındaki çocuklarda en fazla 1 ml ilaç uygulanmalıdır. Hastanın yaşı, klinik durumu, uygulanacak ilaç ve ilaç miktarı dikkate alınarak uygun olan enjeksiyon bölgesi seçilir. Enjeksiyon için sağlam bir doku seçilmelidir.

### IM enjeksiyon uygulanabilecek bölgeler ve kaslar:

**A- Dorsogluteal Bölge (Arka Kalça Bölgesi):** Yetişkinlerde ve 3 yaş üzeri çocuklarda kullanılır ve daha çok erişkinlerde tercih edilir. Bu bölgede yer alan gluteus maksimus ve gluteus medius kasları enjeksiyon için kullanılır.

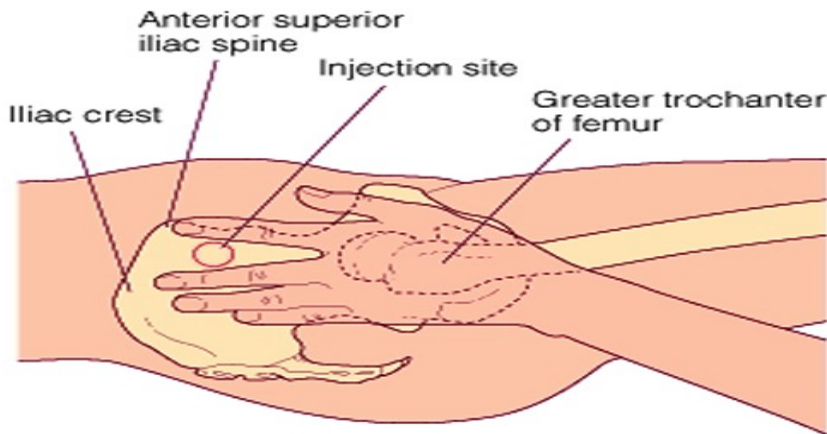
#### Bu bölgede enjeksiyon bölgesini tespit etmek için 2 farklı yol vardır

**1. Yol:** Enjeksiyon bölgesi ilyak kristanın altında ve posteriyor superiyor ilyak spina ile femurun büyük trokanterini birleştiren hayali çapraz çizginin üstünde kalan bölgedir. Enjeksiyon noktası çapraz çizginin ortasından biraz yukarıda ve dış yandadır.



**2. Yol:** Gluteal bölge, hayali çizgilerle dört eşit parçaya bölünür. Üstte ve dışta kalan 1/4' lük parçanın üst dış kısmı, enjeksiyon alanıdır.

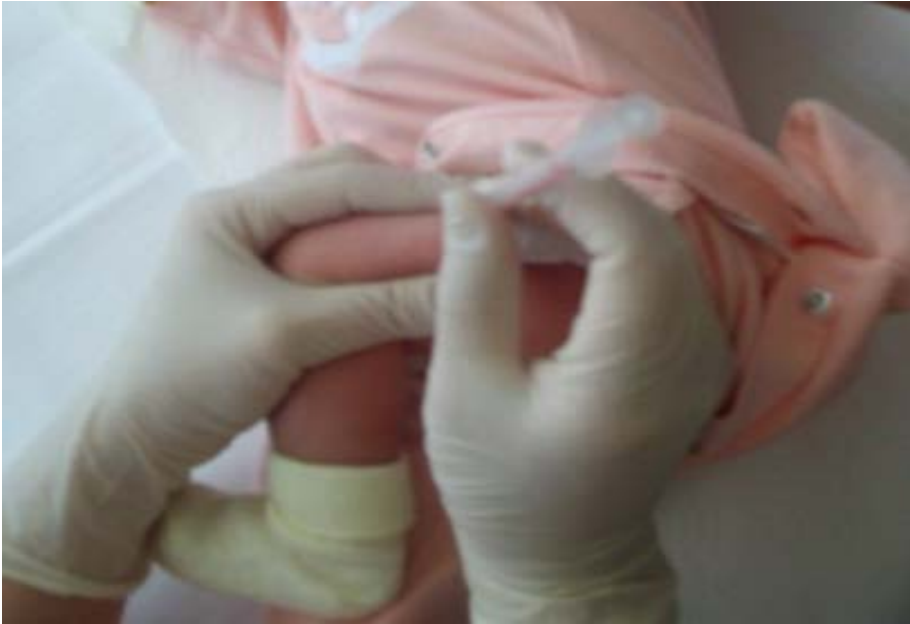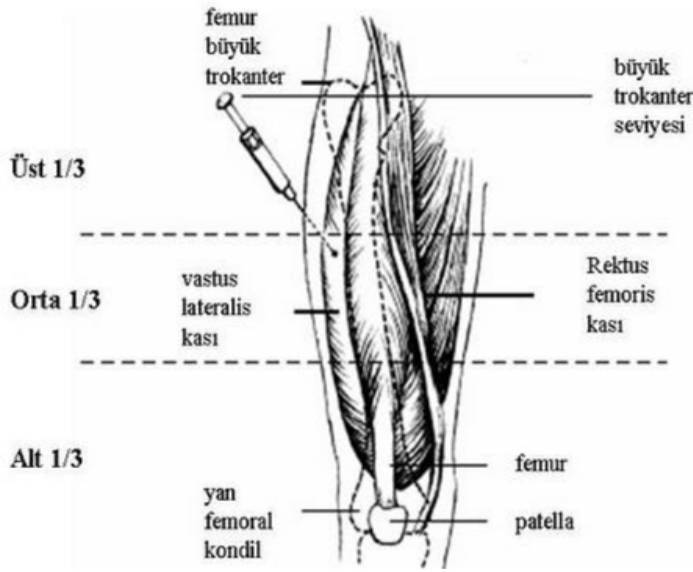
**B- Ventrogluteal Bölge (Yan Kalça Bölgesi):** Gluteus medius ve gluteus minimus kaslarını içeren bir enjeksiyon bölgesidir. Bu bölgedeki enjeksiyon bölgesini tespit etmek için; El ayasının alt kısmı femurun büyük torakanterinin üzerine yerleştirilir. Başparmak kasığa doğru hareket ettirilir. İşaret parmağı krista ilyaka anterior süperiora konulur, orta parmak ise krista ilyaka posteriyor superiora doğru açılarak bir "V" bölgesi oluşturulur. Enjeksiyon bölgesi bu "V" nin ortasıdır.



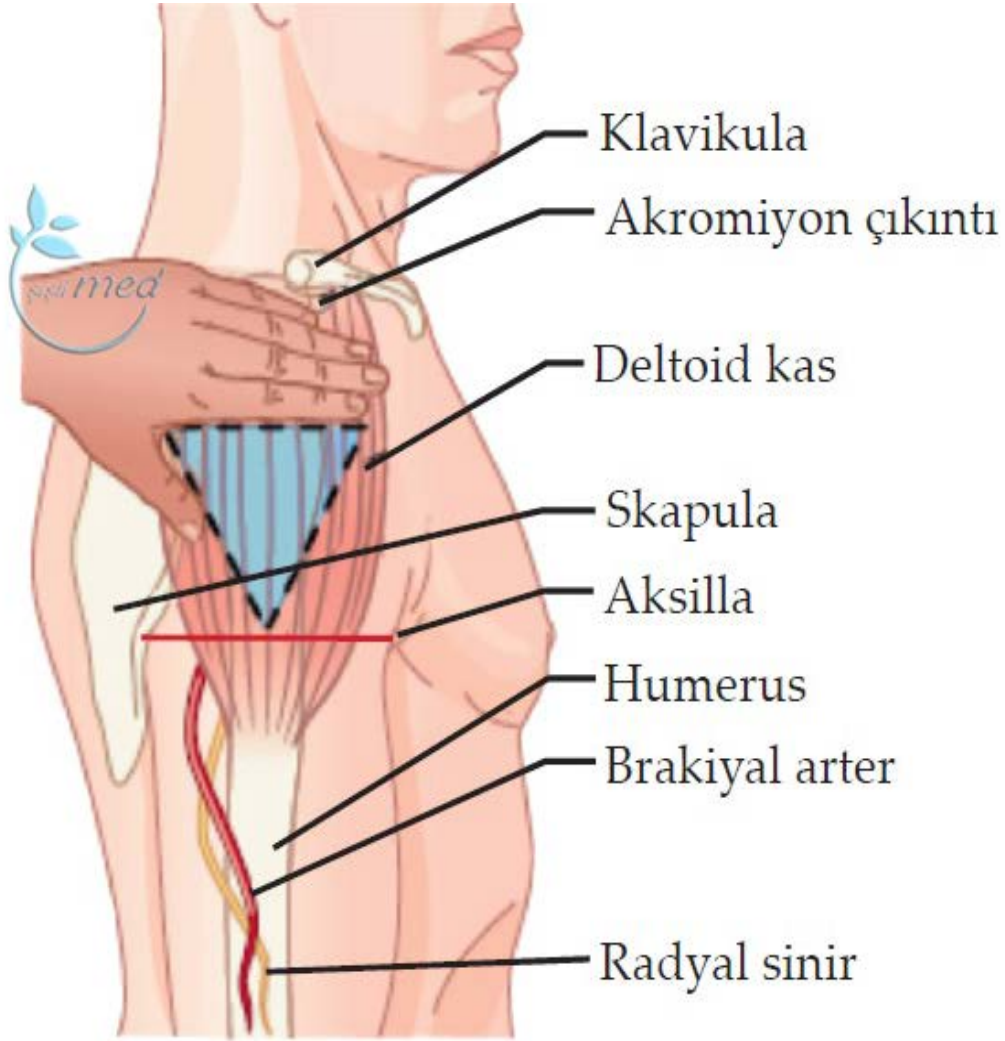
**C- Laterofemoral Bölge:** Vastus lateralis ve Rektus femorus kaslarını kapsayan bölgedir.

**Vastus lateralis kası:** Üst bacağın ön dış yanında uzun bir şerit halinde yer alan, iyi gelişmiş bir kastır. Bu kas küçük çocuklar ve sık enjeksiyon yapılan yetişkinlerde kullanılır. Enjeksiyon yerinin saptanabilmesi için, büyük trokanterin 10 cm altına ve dizde lateral femoral kondilin 10 cm üstüne, birbirine paralel iki yatay çizgi çizilir. Bu yatay çizgilerin her iki ucundan çizilen dikey çizgiler ile bölge dokuz eşit dikdörtgene bölünür. Bacağın dış yanında kalan ortadaki dikdörtgenin alanı enjeksiyon için uygun bölgedir. Küçük çocuklara ve kaşektik hastalara enjeksiyon yapılırken kas kavranır, normal ve şişman bireylerde deri bastırılarak gerilir.

**Rektus femorus kası:** Üst bacağın ön yüzünde yer alan kas olup, çocuk ve bebeklerde kullanılır. Vastus lateralis kasında olduğu gibi rektus femorus kasına da enjeksiyon yapılırken bacağın ön yüzü eşit dikdörtgenlere ayrılır. Bacağın ortasında kalan dikdörtgenlerden en ortada olan dikdörtgenin alanı enjeksiyon için kullanılır. Bebek ve kaşektik bireylerde kas kavranır, normal ve şişman bireylerde deri bastırılarak gerilir.



**D- Deltoid kası:** Üst kolun dış yan yüzeyinde yer almaktadır. Yetişkinlerin ve çocukların çoğunda bu kas yeterince gelişmemiştir. Bu kas yalnızca yetişkinlerde ve diğer kasların kullanılmadığı durumlarda ve az miktardaki ilaçların enjeksiyonunda kullanılır. Enjeksiyon bölgesinin saptanması için, akromiyon prosesin alt kenarına boydan boya çizilen çizginin iki uç noktası ile kolun dış yan yüzünde aksilla hizasında çizilen çizginin orta noktası birleştirilir. Meydana gelen üçgenin merkezi tam enjeksiyon noktasıdır. Bu nokta bireyin yapısına bağlı olarak, akromiyon prosesin yaklaşık 2,5- 5 cm altındadır. Enjeksiyon için hasta kolunu gevşekçe yana bırakmalı ve dirsekten bükmelidir. Enjeksiyon yapılırken kas kavranmalıdır ve emilim yeteneği az olduğu için 1ml' den fazla ilaç verilmemelidir.



### UYGULAMA BASAMAKLARI

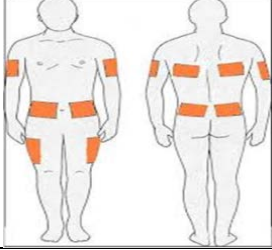
1.	Eller yıkanır
2.	Gerekli malzemeler hazırlanır (enjektör, uygulanacak ilaç, antiseptik solüsyon, pamuk)
3.	İşlem hastaya açıklanır
4.	İlaç kontrol edilir ( 8 doğru ilkesi )
5.	İlaç enjektöre çekilir, 0.2- 0.3 ml hava çekilerek hava kilidi oluşturulur ve enjektör ucu değiştirilir
6.	Uygun ve doğru enjeksiyon bölgesi seçilir
7.	Hastaya seçilen enjeksiyon bölgesine uygun pozisyon verilir. Hastanın mahremiyetinin korunmasına özen gösterilir, sadece enjeksiyon uygulama alanı açıkta bırakılır
8.	Bölgedeki anatomik altyapılar değerlendirilerek iğnenin doğru giriş yeri saptanır
9.	Enjeksiyon alanı antiseptik solüsyonla ıslatılmış pamuk tampon ile merkezden dışa doğru dairesel hareketlerle silinir. Antiseptik solüsyonun kurumması için 10 sn beklenir
10.	İğnenin kılıfı iğneyi kontamine etmeden dikkatlice çıkarılır.
11.	Enjektör aktif elin başparmağı ile işaret parmağı arasında kalem tutar gibi tutulur
12.	Girişim bölgesindeki deri, aktif olmayan elin baş ve işaret parmakları ile yana doğru gerdirilir
13.	Hastaya derin nefes alması söylenerek dikkati başka yöne çekilir ve kaslarının gevşemesi sağlanır
14.	İğne 90° lik açı ile hızla ve düzgün bir şekilde doku içine batırılır
15.	Aktif el ile enjektör sabit bir şekilde hareket ettirilmeden tutulur
16.	Aktif olmayan el ile enjektörün pistonu geri çekilerek aspirasyon işlemi yapılır. Enjektörden kan gelirse iğne dokudan çıkarılır, iğne ucu değiştirilir ve işlem başka bir bölgede tekrarlanır
17.	Hava gelirse önce ilaç, ardından enjektördeki hava doku içine, basınç oluşturmayacak hızda verilir
18.	Kuru pamuk tampon iğnenin giriş bölgesi üzerine bastırılır ve iğne giriş açısı bozulmadan tek bir hareketle geri çekilir
19.	Enjeksiyon bölgesine kanama durana kadar hafifçe basınç uygulanır
20.	Atılabilir araç gereç uygun şekilde imha edilir, diğer araç gereçler kaldırılır
21.	Eller tekrar yıkanır
22.	Uygulama kaydedilir

## SUBKUTAN ENJEKSİYON UYGULAMA

**Subkutan enjeksiyon (SC);** dermis tabakası altındaki gevşek bağ dokusu içine ilaç verme yöntemidir. Deri altı dokusu kan damarlarından zengin değildir. Bu alanda ilaç Emilimi kapiller yolla olmaktadır. Bu nedenle bu bölgeye uygulanan ilacın Emilimi, intra müküler enjeksiyondan daha yavaş, intra dermal ve oral yoldan daha hızlıdır. Bununla birlikte, doku dolaşımı ile ilgili bir problem yoksa ilacın Emilimi doz kaybı olmadan tamdır.

Subkutan enjeksiyon yavaş ve düzenli Emilimi istenen, küçük hacimdeki (0.5- 1 ml), irrite olmayan, suda çözünür ilaçlar için uygundur. Bazı aşular, narkotikler, insülin, heparin, epinefrin ve growth hormonu gibi ilaçların bu yolla vücuda zerk edilmesi önerilir.

En çok uygulanan bölgeler şunlardır: Üst kolun lateral yüzü, uyluğun ön yan kısmı (laterofemoral), sırtta skapula altı, dorsogluteal bölgenin üzeri, abdominal bölge



### UYGULAMA BASAMAKLARI

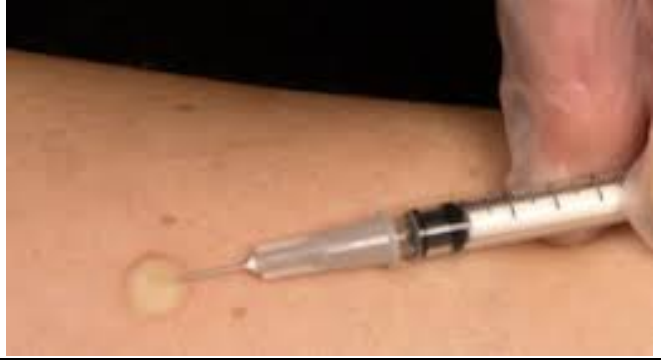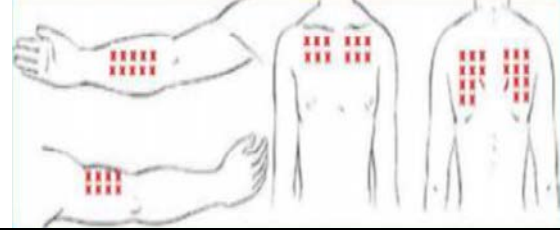
1.	Eller yıkanır
2.	Gerekli malzemeler hazırlanır (enjektör, uygulanacak ilaç, antiseptik solüsyon, pamuk)
3.	İşlem hastaya açıklanır
4.	İlaç kontrol edilir ( 8 doğru ilkesi )
5.	İlaç enjektöre çekilir, 0.2- 0.3 ml hava çekilerek hava kilidi oluşturulur ve enjektör ucu değiştirilir
6.	Uygun ve doğru enjeksiyon bölgesi seçilir
7.	Hastaya seçilen enjeksiyon bölgesine uygun pozisyon verilir. Hastanın mahremiyetinin korunmasına özen gösterilir, sadece enjeksiyon uygulama alanı açıkta bırakılır
8.	Bölgedeki anatomik altyapılar değerlendirilerek iğnenin doğru giriş yeri saptanır
9.	Enjeksiyon alanı antiseptik solüsyonla ıslatılmış pamuk tampon ile merkezden dışa doğru dairesel hareketlerle silinir. Antiseptik solüsyonun kurumması için 10 sn beklenir
10.	İğnenin kılıfı iğneyi kontamine etmeden dikkatlice çıkarılır
11.	Enjektör, aktif elin başparmağı ile işaret parmağı arasında kalem tutar gibi tutulur
12.	Enjeksiyon yapılacak bölge, aktif olmayan elin baş ve diğer parmakları ile çevresinden tutularak kaldırılır
13.	İğne dokunun durumuna göre 45- 90 <sup>0</sup> açıyla batırılır
14.	İğne girince doku serbest bırakılır.
15.	Aktif el ile enjektör sabit bir şekilde hareket ettirilmeden tutulur
16.	Aktif olmayan el ile enjektörün pistonu geri çekilerek aspirasyon işlemi yapılır. (İnsülin ve heparin uygulamalarında aspirasyon / kan kontrolü doku hasarına neden olacağından yapılmamalıdır). Enjektörden kan gelirse iğne dokudan çıkarılır, iğne ucu değiştirilir ve işlem başka bir bölgede tekrarlanır
17.	Hava gelirse önce ilaç, ardından enjektördeki hava doku içine, basınç oluşturmayacak hızda verilir
18.	Kuru pamuk tampon iğnenin giriş bölgesi üzerine bastırılır ve iğne giriş açısı bozulmadan tek bir hareketle geri çekilir
19.	Enjeksiyon bölgesine kanama durana kadar hafifçe basınç uygulanır
20.	Atılabilir araç gereç uygun şekilde imha edilir, diğer araç gereçler kaldırılır
21.	Eller tekrar yıkanır
22.	Uygulama kaydedilir

## İNTRADERMAL ENJEKSİYON ( ID )UYGULAMA

**İntradermal enjeksiyon;** epidermis tabakasının hemen altına, dermis tabakasının içine ilaç verme yöntemidir. Parenteral yollar içinde emilimin en yavaş olduğu yoldur. Bu nedenle, tanı amacı ile ve ilaçların lokal etkilerinin belirlenmesinde kullanılır. Genellikle tüberkülin testi, çeşitli alerjenler ve ilaçlara karşı dokunun lokal reaksiyonunu belirlemek amacıyla uygulanır.

İntradermal enjeksiyonda, 0.1- 0.5 ml ilaç uygulanır. Kullanılan iğnenin numarası 26- 27, iğnenin boyu 0,6- 1 cm olup, iğnenin giriş açısı 5- 15 derecedir.

Sıklıkla kullanılan bölgeler ; Ön kolun iç yüzü, Üst kolun arka yüzü, Sırtın üst yüzü ve Üst göğüs bölgesidir.



### UYGULAMA BASAMAKLARI

1.	Eller yıkanır
2.	Gerekli malzemeler hazırlanır (enjektör, uygulanacak ilaç, antiseptik solüsyon, pamuk)
3.	İşlem hastaya açıklanır
4.	İlaç kontrol edilir ( 8 doğru ilkesi )
5.	İlaç enjektöre çekilir ve enjektör ucu değiştirilir
6.	Uygun ve doğru enjeksiyon bölgesi seçilir
7.	Hastaya seçilen enjeksiyon bölgesine uygun pozisyon verilir. Hastanın mahremiyetinin korunmasına özen gösterilir, sadece enjeksiyon uygulama alanı açıkta bırakılır
8.	Bölgedeki anatomik altyapılar değerlendirilerek iğnenin doğru giriş yeri saptanır (Bölge az tüylü/ tüysüz olmalıdır)
9.	Enjeksiyon alanı antiseptik solüsyonla ıslatılmış pamuk tampon ile merkezden dışa doğru dairesel hareketlerle silinir. Antiseptik solüsyonun kuruması için 10 sn beklenir
10.	İğnenin kılıfı iğneyi kontamine etmeden dikkatlice çıkarılır
11.	Enjektör avucun ve parmakların altında kalacak şekilde kavranır
12.	Pasif el ile hastanın ön kolu altından tutulup, deri baş ve diğer parmaklar ile gerilir
13.	Enjektör, iğnenin kesik ucu yukarı bakacak şekilde tutulur. Deriye 5- 15 derecelik açıyla yaklaşık 2 mm kadar girilir
14.	İlaç deride birkaç mm' lik (mercimek büyüklüğü kadar) kabartı oluşturana kadar yavaşça verilir ve iğnenin giriş açısı bozulmadan geri çekilir. İlaç verildiğinde deride kabarcık oluşmuyorsa, iğne aynı açı ile geri çekilerek, uygulama yapılan alanın en az 5 cm uzağına tekrar uygulanır. Kabarcığın oluşmaması ilacın subkutan dokuya gittiğini gösterir
15.	Enjeksiyon bölgesine iğnenin çıkarılması sırasında ve sonrasında tampon uygulanmaz ve ovulmaz. Bölge tek bir hareketle kuru pamukla silinir
16.	Enjeksiyon bölgesinin çevresi kalem ile daire içine alınarak bölge daha sonra kontrol edilmek üzere işaretlenir
17.	Eller tekrar yıkanır
18.	Uygulama kaydedilir

# **3. İSTASYON**

**Manuel Kas Testi Uygulama Becerisi**

**Doç.Dr. Fulya BAKILAN**  
**Dr.Öğ.Üyesi Burcu AYIK**

# Manuel Kas Testi Uygulama Becerisi

Nörolojik muayende motor fonksiyonları değerlendirmek için kas gücü muayenesi yapılmaktadır.

## **Kas gücü muayenesi ;**

a)kortiko-spinal yol lezyonlarında görülen hemiparezi, paraparezi gibi büyük kas gruplarının tutulduğu durumlarda,

b)periferik sinir hastalıklarında ilgili kas gruplarının tutulduğu durumlarda c)tendon yaralarımalarında

d)myopati gibi kas hastalıklarında ve

c)inflamatuvar romatizma! hastalıklarda olduğu gibi kas eklem tutulumu durumlarında yapılmaktadır.

Manuel kas testi kas gücünü ölçmek amacıyla kas gücünün subjektif olarak değerlendirildiği bir yöntemdir. Muayene edenin elle kavrama ve direncine karşı hastanın hareketi sağlayabilme gücünün subjektif olarak derecelendirilmesi yoluyla kas gücünü ölçen standart bir dereceleme sistemidir. Kolay uygulanabilir ve ucuz bir yöntemdir. Uygulama sırasında herhangi bir alet ve malzeme kullanımına gerek yoktur.

Günümüzde en sık kullanılan ölçek Medical Research Council (MRC) Ölçeğidir.

## Medical Research Council (MRC) Ölçeği

(5):Yerçekimine karşı maksimum direnç ile EHA nı tamamlar

(4): Kas yerçekimine karşı maksimum dirençten daha az bir dirençle EHA nı tamamlar (3): Kas yerçekimine karşı EHA nı tamamlar

(2): Kas yerçekiminin elimine edildiği pozisyonda EHA nı tamamlar.

(1): Eklemde hareket açığa çıkmadan kontraksiyon

hissedilir (0): Kasta kontraksiyon hissedilmez

Biceps brachii kasının kas gücü manuel kas testine göre nasıl değerlendirilir?

!-Hasta oturtulur. Hasta aç veya susuz olmamalıdır.

2-Hastadan kolunu ön kol supinasyon dirsek fleksiyon pozisyonuna getirmesi istenir. Bu pozisyonun amacı biceps brachii kasında yerçekimine karşı hareketin ortaya çıkıp çıkmayacağını tespit etmek içindir.

3- Bu pozisyonda hastadan dirseğini fleksiyona getirmesi istenir:

- I. Hasta yerçekimine karşı dirsek fleksiyon hareketini tamamlıyorsa kas gücü en az 3 'tür
- II. Hekim tarafından hastanın ön koluna ekstansiyon yönünde maksimum dirençten daha az bir direnç uygulanmasına rağmen hasta dirsek fleksiyonunu tamamlayabiliyorsa kas gücü:4 'tür.Hekim tarafından hastanın ön koluna ekstansiyon yönünde maksimum direnç uygulanmasına rağmen hasta dirsek fleksiyonunu tamamlayabiliyorsa kas gücü:4 'tür.
- III. Hekim tarafından hastanın ön koluna ekstansiyon yönünde maksimum direnç uygulanmasına rağmen hasta dirsek fleksiyonunu tamamlayabiliyorsa kas gücü:5 (TAM) 'tür.
- IV. Hastanın dirseğinde aktif hareket ortaya çıkmaz, biceps brachii kasında kontraksiyon gözlenmez ise kas gücü:0
- V. Hastanın dirseğinde aktif hareket ortaya çıkmaz ancak biceps brachii kasında kontraksiyon gözlenir ise kas gücü:1
- VI. Hasta bu pozisyonda dirsek fleksiyonunu tamamlayamıyorsa yerçekimini ekarte etmek için hasta yan yatırılarak muayene edilecek kol üstte kalacak şekilde pozisyonlanır. Hastanın ön kolu supinasyonda dirseğini fleksiyona getirmesi istenir, dirsek fleksiyonunu bu pozisyonda tamamlarsa kas gücü 2'dir.

# **4. İSTASYON**

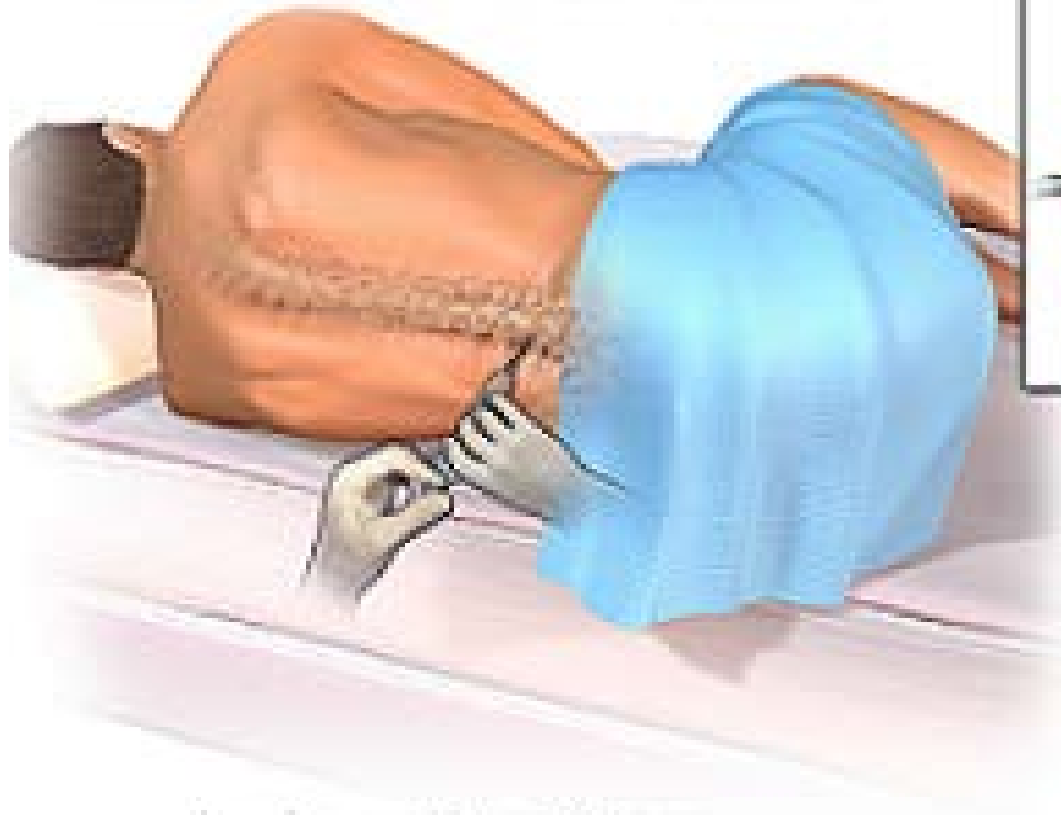
**Lomber Ponksiyon Uygulama Becerisi**

**Dr.Öğr.Üyesi Zehra Uysal KOCABAŞ**

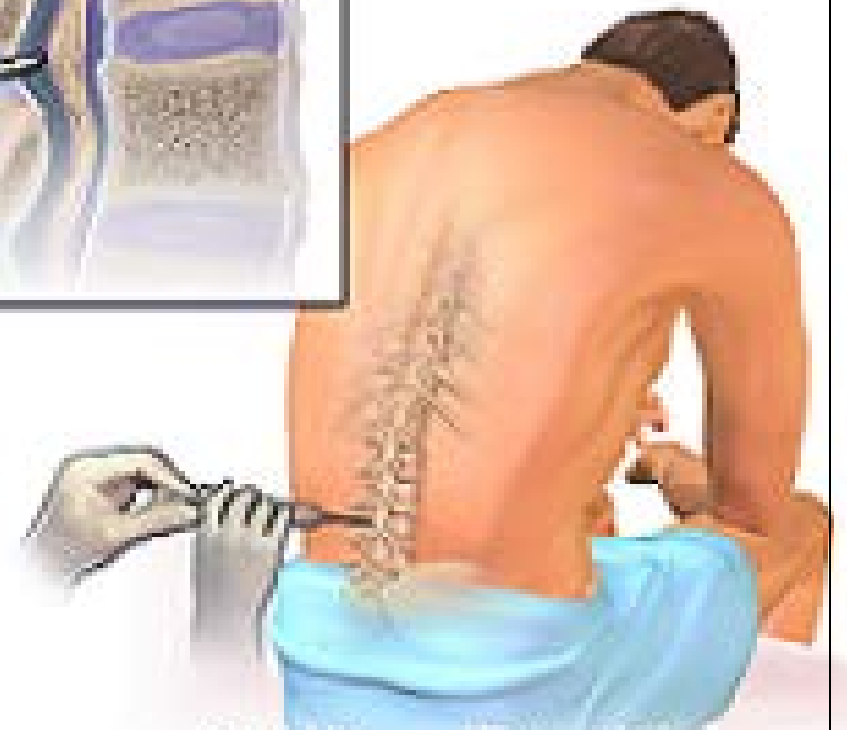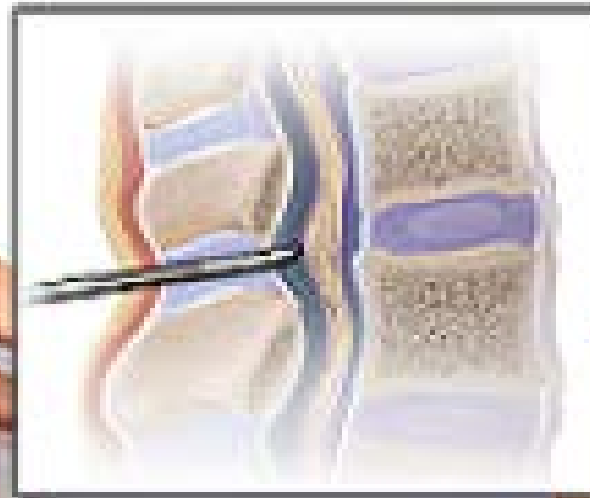
## LOMBER PONKSİYON

UYGULAMA BASAMAKLARI	
1.	Lomber ponksiyon ve detaylı beyin omurilik sıvısı incelemesinin klinik nörolojide önemli yardımcı testlerden biri olması, şiddetli intrakranial basınç ve posterior selebralde yerleşmiş kitle varlığında serebral herniasyon riski nedeniyle yapılmaması
2.	İşlem için hastanın sert bir yüzeyde yan tarafa dönmüş şekilde yatağın kenarına yakın sırtı işlemini yapacak kişiye dönük elleri iki bacak arasına birleştirilmiş dizler karına doğru iyice çekilmiş başı hiperekstansiyonda omuzları dik olarak yatar pozisyonda uygulanması, intrakranial basınç artış durumunda hasta sırtı işlemini yapacak kişiye dönük öne doğru fleksiyon postüründe uygulamanın serebral herniasyon riskinin göz önünde bulundurulması
3.	Lomber ponksiyon ( LP ) uygulanacak en uygun intervertebral aralıkların L4-L5 ve L3-L4 aralıklarının olması, bu aralıkları bulmak için önce her krista iliaka anterior superiorların palpe edilmesi, sırtta bu her kristayı birleştiren hattın vertebral kolon ile birleştiği noktanın L4-L5 aralığına rastlaması
4.	Uygulamanın steril şartlarda steril eldivenlerle yapılması, LP uygulanacak bölgenin iyotlu antiseptiklerle LP yapılacak noktadan periferde doğru dairesel hareketlerle 20 cm.lik daire oluşturacak şekilde silinmesi, aynı işlemin tekrarlanarak %70'lik alkol solüsyonu ile bölgenin yeniden silinmesi. Tercihan yeni cilt dezenfektanları ve alkolsüz solüsyonlar eskilerin yerini almaktadır.
5.	Hastanın sırtının LP uygulanacak bölgeyi açıkta bırakacak delikli steril bir kompres ile kapatılması
6.	LP uygulanacak bölgeye yaklaşık 3-4 cc. mahallî anestezi ( Bocine ) enjeksiyonu yapılarak yaklaşık 5 dk beklenmesi
7.	Steril LP iğnesi ile seçilen aralıktan altta kalan vertebra korpusunu teğet geçecek şekilde hastanın sırtına dik olarak yaklaşık 1 cm. kadar aralığa girilmesi, bundan sonra yaklaşık 45 derece yukarı ( hastanın başına doğru ) çevrilmesi, duramatere kadar ilerletilmesi, dura geçildiğinin gergin bir davulun iğne ile delinmesi şeklinde hissedilmesi, daha sonra iğnenin mandireni çekilerek beyin omurilik sıvısının ( BOS ) gelişinin kontrol edilmesi
8.	BOS basıncı ve renginin damlar tarzda ve berrak olmasının kontrol edilmesi, eğer BOS kanlı ise travmatizasyon mu yoksa subaraknoidal kanamayı ayırt etmek için 3 ayrı tüpe sırası ile BOS'un alınması, 3 tüpe doğru renkte açılma görülür ise travmanın düşünülmesi
9.	Alınan BOS'un mikroskopik inceleme, biyokimyasal incelemeden geçirilmesi, şüphe edilen hastalığa göre spesifik tetkikler eklenmesi
10.	BOS alındıktan sonra iğnenin yavaşça geri çekilmesi, LP bölgesinin steril spançla komprese edildikten sonra pansuman yapılması
11.	Hastanın LP sonrası baş ağrısından korunması için 8-12 saat yatar pozisyonda dinlendirilmesi, bol sıvı almasının sağlanması

# Lumbar Puncture



**Lying Position**



**Sitting Position**

Lumbar Puncture. See a related animation of this medical topic.

# **5. İSTASYON**

**Yumuşak Doku ve Kemik Travmalarında  
Bandaj ve Alçı Uygulama Becerisi**

**Doç.Dr. Mustafa KAVAK**

## ALÇI UYGULAMA

UYGULAMA BASAMAKLARI	
1	Malzemelerin hazırlanması ( Alçı sargısı, sitokinet (alçı çorabı ) veya alçı elyafı , oda ısısında 1 kova su )
2	Cildin korunması için alçı çorabı giydirilir veya alçı elyafı ile her turda bir önceki sargının yarısını kapatacak şekilde spiral bir şekilde sarılarak cilt korunur. Kemik çıkıntı bölgesinde fazladan 1-2 kat daha elyaf sarılır.
3	Bölgeye uygun ende ( 5,10,15,20 cm ) seçilmiş olan alçı sargıları bir ucundan tutularak 45 derece açı ile oda sıcaklığındaki suya tamamen batırılıp kabarcık çıkışı bitene kadar beklenir.
4	Fazla suyu almak için aksiyel yönde ve hafifçe döndürerek alçı sargısı sıkılır.
5	Islak alçı sargısı her turda bir önceki sargının yarısını kapatacak şekilde spiral olarak sarılır. Çorap varsa alçı gerdirilmez, elyaf sarılı ise elyaf yarı kalınlığa inecek şekilde hafifçe gerdirilir. Gevşek veya çok sıkı sarmamaya dikkat edilmelidir ve ayak bilek, dirsek gibi bölgelerde 8 şekilli çapraz sargı yapılmamalı ve sargı ters çevrilmemelidir.
6	Arada sıkışan hava her katta ele düzleştirme ( molde etme ) ile alınır. Bu işlem 6-8 kat tamamlanıncaya kadar tekrarlanır.
7	Alçı donmadan el, ayak bilek gibi belli pozisyonlarda sabitlenmesi istenen bölgelere pozisyon verip beklenerek alçı dondurulur. Alçıya parmaklarla baskı yapılmaz. El ayası ile pozisyon – şekil verilir.
8	Her sirküler alçı yapıldıktan sonra mutlaka dolaşım kontrolü yapılmalıdır.

# **6. İSTASYON**

**Anal Bakı ve Rektal Tuşe Uygulama Becerisi**

**Prof. Dr. Necdet Fatih YAŞAR**

## ANAL BAKI VE REKTAL TUŐE

**Gerekli malzemeler:** Steril olmayan eldiven, vazelin, jel vb. ışık kaynađı.

UYGULAMA BASAMAKLARI	
1.	Malzemelerin kontrol edilmesi
2.	Hastaya rektal tuőenin nasıl bir işlem olduđunun ve yapılması geređinin anlatılması ve rızanın alınması
3.	Rektal tuőe için hastanın alacađı pozisyonun tarif edilmesi, hastanın sol yanına dönmesi ve ardından üstte kalan sađ bacađını karnına dođru çekmesinin istenmesi. Bu sırada hastanın kalçasının hekime dođru itilmesi altta kalan sol bacađın ise düz uzatılması.
4.	Hasta tarif edilen pozisyonu alırken, hekimin her iki eline steril olmayan eldiven giymesi
5.	Rektal tuőe öncesi anal bakı yapılması, hastanın anal bölgesini görebilmek için ışıklı bir ortamda sol elin işaret ve başparmakları ile gluteusların aralanması
6.	Anal bölgenin enspekte edilip, varsa lezyonların saat kadranına göre lokalizasyonunun belirlenmesi.
7.	Sađ el işaret parmađına jel vazelin vb. sürerek eldivenin kayganlařmasının sađlanması.
8.	Hastaya tuőenin yapılacađının ve rahat olmasının söylenmesi.
9.	İřaret parmađının ucu ile sfinkter tonusunun ařılması ve parmađın rektuma sokulması.
10.	İřaret parmađı ile ulařılabilen yere kadar dairesel hareketlerle tüm rektum mukozasının palpe edilmesi.
11.	Muayene tamamlandıktan sonra parmađın çekilmesi ve varsa lezyonların ön, arka ve yan duvar lokalizasyonu ile belirtilmesi.
12.	Hastaya giyinmesinin söylenerek yardımcı olunması
13.	Hastaya muayene bulgularının aktarılması

# **7. İSTASYON**

**Kardiyak Oskültasyon Becerisi**

**Dr. Öğr. Üyesi Erdi BABAYİĞİT**

# KARDİYAK OSKÜLTASYON

Kardiyovasküler sistem oskültasyonunda duyulan ses ve üfürümlerin frekansı, karakteri, şiddeti ve duyulma yeri gibi bir çok özelliğin yanısıra bu ses ve üfürümlerin kalp siklusunun hangi dönemine ait oldukları da büyük önem taşımaktadır.

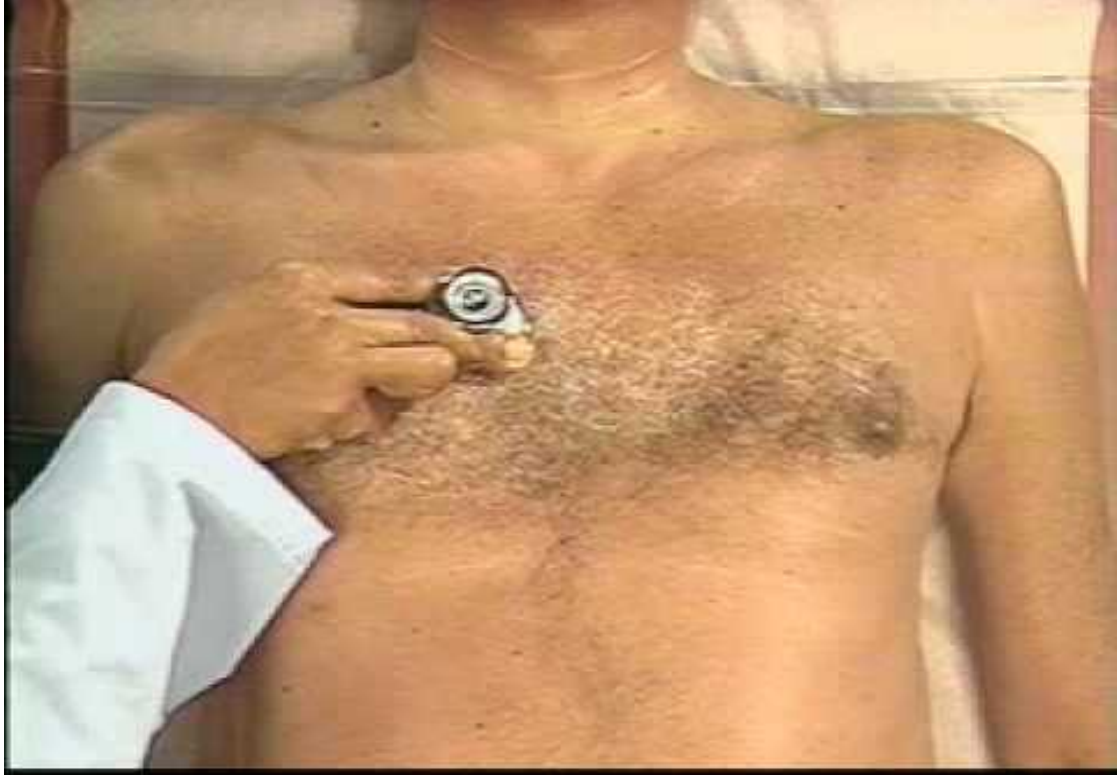Oskültasyon stetoskop yardımıyla kalp seslerinin ve üfürümlerinin değerlendirilmesinde kullanılan bir muayene yöntemi olup, kardiyovasküler sistem muayenesinin en önemli yapıtaşını oluşturur. Bu nedenle oskültasyonun nasıl yapılacağı çok iyi bilinmelidir.

Oskültasyonun iyi bir şekilde yorumlanabilmesi için muayenenin sessiz bir ortamda yapılması gerekir (şekil 1). Muayene sırasında hasta konuşmamalı, radyo, televizyon gibi sesli cihazlar varsa kapatılmalıdır.

Oskültasyon yapılırken stetoskop cilde direk olarak temas etmeli, ciltle stetoskop arasına hava sızmayacak derecede, optimal basınçla bastırılmalıdır (şekil 1). Optimal basınç için, stetoskop kaldırıldığında diyafram çemberinin veya çan kenarlarının izi cilt üzerinde fark edilebilmeli ve bu iz süratle kaybolmalıdır. Uzun süre devam eden kalıcı iz optimal üstü bir basınç uygulandığını ifade eder.

**Stetoskop;** kulak uçlarının yönü öne doğru bakacak şekilde kulağa yerleştirilmelidir. Böylece dış kulak yoluna paralel olarak yerleşmiş olurlar. Kulak uçlarının yönü arkaya bakacak şekilde yerleştirilecek olursa dış kulak yolunun duvarına dayanır, bu da kalp seslerinin şiddetinin azalmasına veya duyulmamasına sebep olur. Kulak uçları dış kulak yoluna rahatsızlık vermeyecek şekilde dışarıdaki seslerin duyulmasına engel olacak derecede sıkıca yerleştirilmeli ve gevşek olmamasına özen gösterilmelidir. Oskültasyon sırasında stetoskopun diyafram kısmı sıkıca bastırılacak olursa altındaki deri gerilerek yüksek frekanslı seslerin duyulması kolaylaşır. Yüksek frekanslı olan S1, S2, sistolik üfürümler vb. en iyi stetoskopun diyafram kısmı ile bu şekilde duyulur. Stetoskopun çan kısmını çok bastırmadan göğüs duvarına koyarsak cilt gerilmez ve düşük frekanslı seslerin duyulması kolaylaşır. S3, S4, diyastolik rulman vb. gibi düşük frekanslı sesler en iyi bu şekilde duyulur.

**Şekil 1;** Hastanın sessiz bir ortamda, stetoskop uygun bir şekilde yerleştirilerek yapılan oskültasyon muayenesi.



**Kalbin dinleme (oskültasyon) odakları:**

Kalp kapaklarına ait olaylarda duyulan seslerin en iyi oskulte edildiği lokalizasyona göre prekordiyumda 4 klasik dinleme odağı tanımlanmıştır (şekil 2).

**Aort odağı:** İkinci interkostal aralık (2. İKA) ile sağ sternal kenarın kesiştiği yer

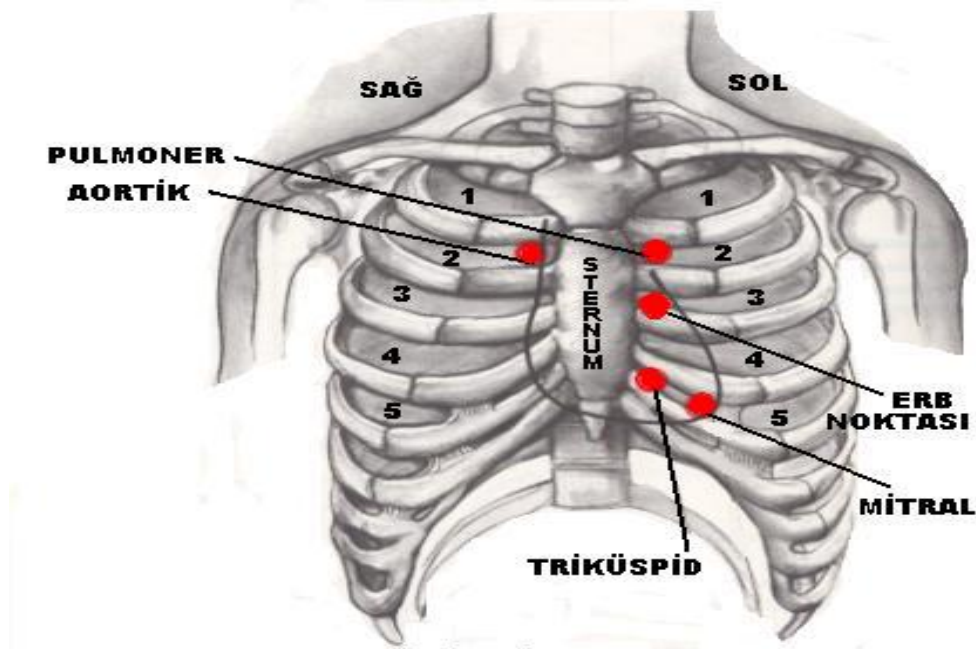
**Pulmoner odak:** Sol ikinci interkostal aralık (2. İKA) ile sol sternal kenarın kesiştiği yer

**Triküspit odak:** Sol 4. kostanın sternum ile kesiştiği nokta (sol alt sternal kenar)

**Mitral odak:** Sol orta klavikular çizgi ile 4/5. İKA'nın kesiştiği nokta

**Mezokardiyak odak (Erb noktası):** Sol 3.-4. İKA'nın sternum ile birleştiği yer

**Şekil 2:** Kalbin dinleme (oskültasyon) odakları



## KALP SESLERİNİ DİNLEME ODAKLARI

Bu odakların prekordiyumdaki lokalizasyonu ismini aldığı kapağın anatomik yeri ile tam bir ilişki göstermez.

### Oskültasyon hangi pozisyonlarda yapılır?

Oskültasyon için 4 standart pozisyon tanımlanmıştır.

- A) Sırt üstü yatar pozisyon (Supin):
- B) Sol yan yatar pozisyon (Sol lateral dekübit)
- C) Oturur ya da ayakta
- D) Oturup öne eğilme pozisyonu

Oskültasyona başlarken sırt üstü yatar pozisyonda ve hekim hastanın sağ tarafında olmalıdır. Kesin bir mecburiyet olmamakla birlikte sırasıyla aort, pulmoner, triküspit ve mitral odaklar dinlenilmelidir. Supin pozisyonda tüm prekordiyum dinlendikten sonra hasta sol lateral dekübit pozisyona getirilir ve apeks stetoskopun çan kısmı ile dinlenerek mitral darlığına ait diyastolik rulman veya S3 vb. duyulmaya çalışılır. Daha sonra hasta oturur pozisyona getirilerek tüm prekordiyum diyafram ile dinlenir. Son olarak oturur pozisyonda iken hastaya öne eğilmesi ve nefesini dışarıya verip tutması söylenir (ekspiryumda nefes tutma) . Stetoskopun diyafram kısmı ile 2.-3. sol ve sağ İKA dinlenerek aort yetmezliğinin yüksek frekanslı diyastolik üfürümü vb. duyulmaya çalışılır.

## Oskültasyonda duyulan seslerin kalp siklusundaki yeri nasıl tayin edilir?

Hekim oskültasyonda duyduğu seslerin kalp siklusundaki yerini tayin etmelidir. Sağ el ile stetoskop prekordiyumda tutulurken sol el ile karotis arter palpe edilir. Birinci kalp sesi (S1) karotis pulsasyonundan hemen önce, S2 ise pulsasyondan sonra duyulur.

Oskültasyon ile duyulan kalp sesleri ve üfürümler arasındaki fark üfürümlerin sestten daha uzun süreli olmalarıdır.

### Üfürümler;

1. Şiddetine,
2. Frekansına,
3. Konfigürasyonuna,
4. Kalitesine,
5. Süresine,
6. Lokalizasyon ve yayılımına,
7. Kalp siklusundaki zamanına göre değerlendirilir.

### 1- Üfürümün şiddeti:

Üfürümler şiddetine göre 1'den 6'ya kadar derecelendirilir. Üfürümün şiddeti, teşekkül ettiği yerdeki titreşimin özelliklerine, kan akım hızına, dokuların geçirgenlik özelliklerine ve bu mesafenin uzaklığına bağlıdır. Küçük ventriküler septal defektteki yüksek akım şiddetli bir üfürüm doğururken, atriyal septal defektteki yavaş akım hiç üfürüm oluşturmaz. Çocuklarda ve ince astenik yapılı kişilerde üfürüm şiddetli işitilirken, obezite, amfizem, perikart ve plevra efüzyonlarında üfürümün şiddeti hafifler.

**Grade 1/6 üfürüm:** Çok hafiftir, işitilebilmesi için özel bir gayret gerektirir.

**Grade 2/6 üfürüm:** Hafif bir üfürümdür, kolayca işitilebilir.

**Grade 3/6 üfürüm:** Belirgindir, kolayca işitilebilir, fakat şiddetli değildir.

**Grade 4/6 üfürüm:** Şiddetlidir, genellikle palpabledır (thrill eşlik eder)

**Grade 5/6 üfürüm:** Çok şiddetlidir, stetoskopun ciltle teması koptuğunda işitilmezler (thrill eşlik eder)

**Grade 6/6 üfürüm:** Çok şiddetlidir, stetoskopun ciltle teması koptuğunda işitilmesi devam eder. (thrill eşlik eder).

## 2- Üfürümün frekansı:

Üfürümler düşük veya yüksek frekanslı olabilirler. Düşük gradientli yavaş akım, düşük frekanslı üfürüm doğurur (mitral darlıkta duyulan diyastolik rulman gibi). Aksine aort yetmezliğinde olduğu gibi yüksek gradientli, hızlı akım, yüksek frekanslı üfürüme neden olur.

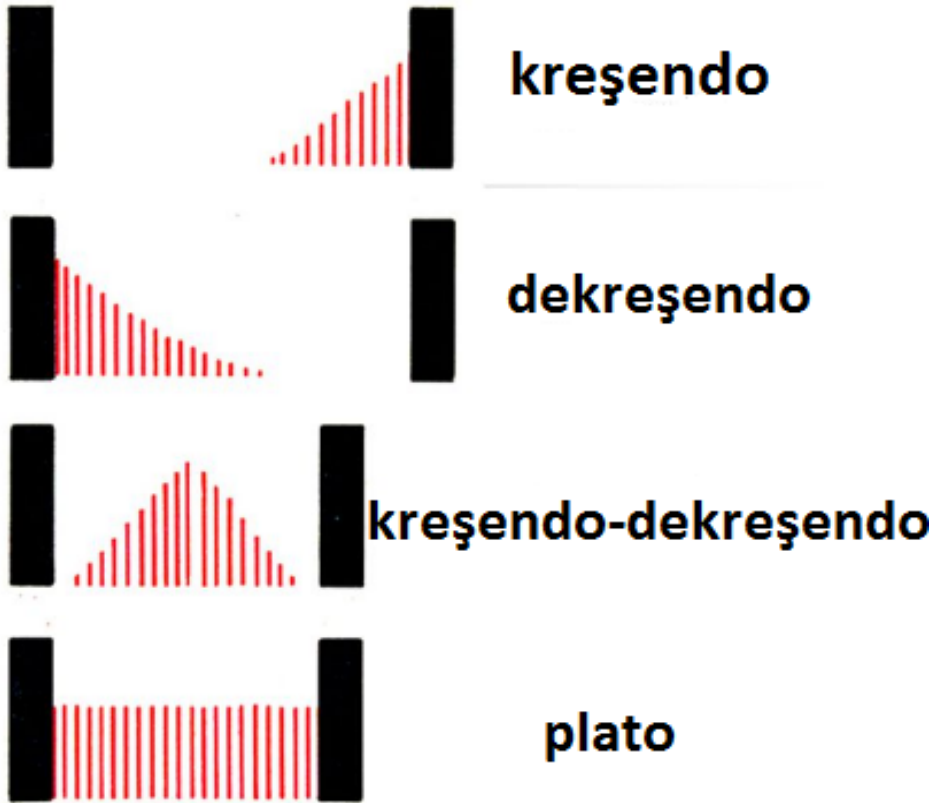
## 3- Üfürümün kalitesi:

Oskültasyonda algılanmasına göre kaba, haşın, yüzeysel, tırmalayıcı, üfleyici, gıcırtilı, martı ve kaz sesine benzetilerek yapılan anlatımlar ve müzikal sesler, üfürümün kalitesini belirler.

## 4- Üfürümün konfigurasyonu:

Şiddeti gittikçe artan: **kreşendo**, gittikçe azalan: **dekreşendo**, artan-azalan: **kreşendo-dekreşendo**, aynı şiddette devam eden: **plato** (şekil 3).

Şekil 3: Üfürümün konfigurasyonu.



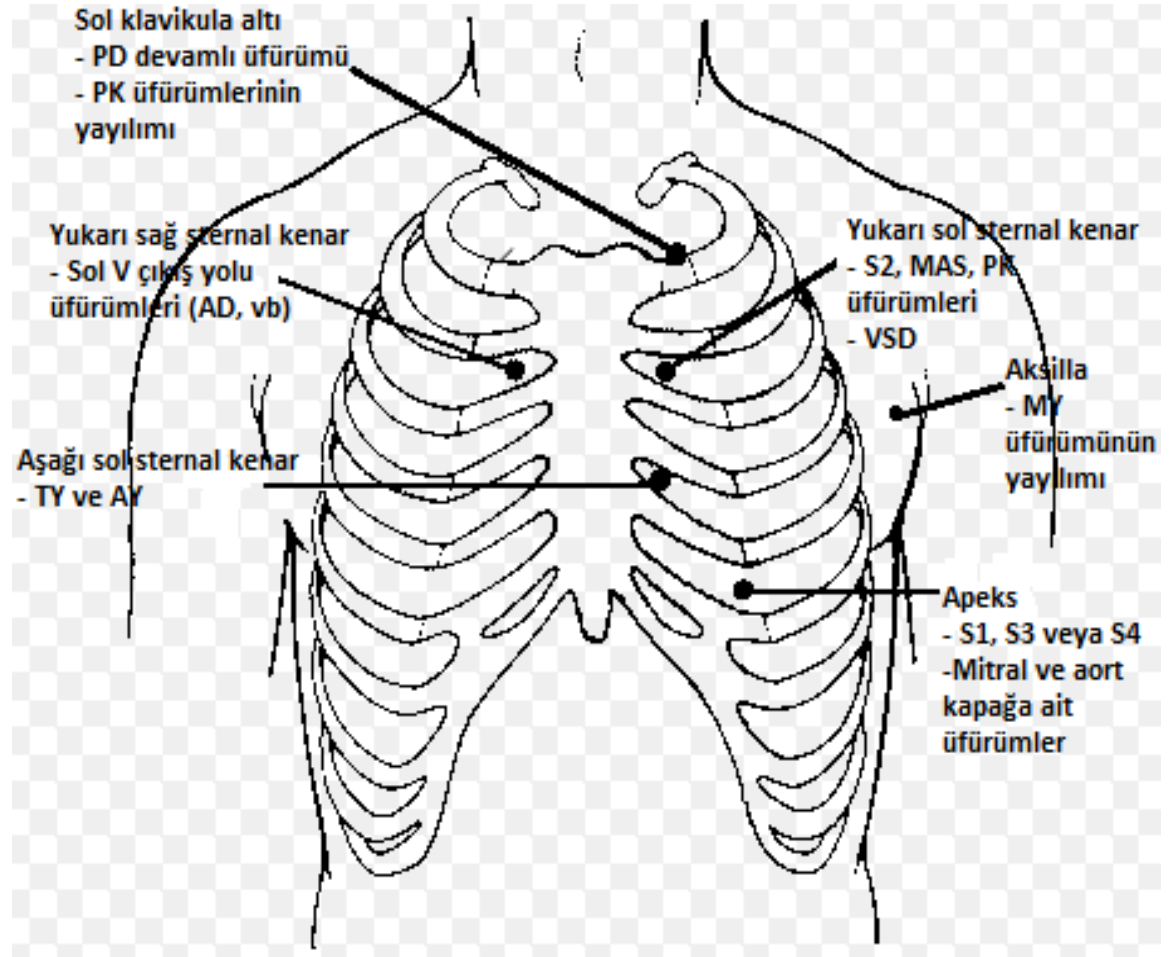
### 5- Üfürümün süresi:

Sistol ve diyastolde kapladığı alana göre üfürümün süresi değerlendirilir. Sistol ve diyastol süresinin büyük bir kısmını kaplıyor ise uzun süreli aksine ise kısa süreli üfürümler denir.

### 6- Lokalizasyon ve yayılımı:

Üfürümün en iyi duyulduğu yer üfürümün orijinini ve yayılımı da kan akımının yönünü belirlemede önemli rol oynar (Şekil 4).

Şekil 4: Üfürümlerin lokalizasyonu ve yayılımı.



## 7- Üfürümün zamanı:

Üfürümün kalp siklusunun hangi zamanında oluştuğunun tespitini ifade eder ki üfürümün sebep ve önemini belirlemede ilk adımını oluşturur. Buna göre üfürümler

**sistolik, diyastolik** ve **devamlı** olarak üç ana gruba ayrılırlar.

**Sistolik üfürümler:** Birinci kalp sesi ile veya birinci kalp sesinden bir süre sonra başlar ve ikinci kalp sesinden önce veya ikinci kalp sesi ile sonlanır.

**Diyastolik üfürümler:** İkinci kalp sesi ile veya sonra başlar, birinci kalp sesi ile veya önce sonlanır.

**Devamlı üfürümler:** Sistolde başlar kesintisiz (ikinci kalp sesini örterek) diyastolde devam ederler.

Hekim oskültasyon yaparken ses ve üfürümlerin en şiddetli ve en iyi duyulduğu yeri tayin etmeli, değişik pozisyonlarda tüm prekordiyum dinlendikten sonra bulgular kaydedilmelidir.

## SİSTOLİK ÜFÜRÜMLER

### 1. Midsistolik üfürümler

- Aort darlığı
- Pulmoner darlık
- Hipertrofik kardiyomiyopati
- ASD (pulmoner odak)
- Masum üfürümler

### 2. Pansistolik üfürümler

- Kronik mitral yetmezliği
- Triküspit yetmezliği (sağ ventrikül basıncı yüksek)
- VSD
- Aorta-pulmoner bağlantı

### 3. Erken sistolik üfürümler

- Akut mitral yetmezliği
- Triküspit yetmezliği (normal sağ ventrikül basıncı)

### 4. Geç sistolik üfürümler

- Mitral valv prolapsusu (MVP)

## **DİYASTOLİK ÜFÜRÜMLER**

### 1. Erken diyastolik üfürümler

- Aort yetmezlik
- Pulmoner yetmezlik

### 2. Mid-diyastolik üfürümler

- Mitral darlığı
- Triküspit darlığı
- Austin flint üfürümü (Aort yetmezliğinde ventriküle yönelen jet akım)

## **DEVAMLI ÜFÜRÜMLER**

### 1. Patent duktus arteriyozus

### 2. Arteriyovenöz fistül

### 3. Aort koarktasyonu

## **PERİKARDİYAL SÜRTÜNME SESİ**

Ventrikül sistolü, erken diyastolik doluş ve atriyal kontraksiyon olmak üzere üç komponenti vardır. En iyi sternumun sol kenarı boyunca duyulur.

**KAYNAK:** Muayeneden Tanıya

Editör: İsfendiyar Candan

# **8.İSTASYON**

**Mikrobiyolojik Örnek Alma Becerisi**

**Doç.Dr.Fatma ERDEM**

## **MİKROBİYOLOJİK ÖRNEK ALMA BECERİSİ EĞİTİM YÖNERGESİ** ( Doç. Dr.Fatma ERDEM )

### **Giriş – Amaç**

Enfeksiyon hastalıklarının tanısına yönelik yapılan mikrobiyolojik testlerin başarısı klinik örneklerin alınma şekli, saklanması, ve transportu ile doğrudan ilişkilidir. Mikrobiyolojik örnek alma becerisi eğitiminde bakteriyolojik ve mikolojik kültür amacıyla, kan ve boğaz sürüntü örneklerinin doğru alımı ve uygun koşullarda laboratuvara gönderilmesi becerilerinin kazandırılması amaçlanmıştır.

### **Gerekli Malzemeler**

- 1. Kan kültür şişeleri**
- 2. Spanç, alkol, iyot, turnike, enjektör, maket kol**
- 3. Eküvyonlu aerop transport sistemi**
- 4. Abeslang (Dil basacağı)**

### **KAN KÜLTÜRÜ İÇİN ÖRNEK ALINMASI**

**1.** Bir kan kültür seti bir aerop+ 1 anaerop veya 2 aerop şişeden oluşmaktadır. Toplam 4 şişeye kan alınmalıdır. Ekim yapılacak şişeler oda ısısında olmalıdır. (Bkz Resim 1).



**Resim 1**

**2.** Aynı anda ard arda (arada hiç beklemeden) 2 ayrı ön kol yüzeysel venlerinden (sağ kol, sol kol) 2 set kan kültürü alınmalıdır (Bkz. Resim 2).



Resim 2

3. İnokülasyon hacmi: Gerekli kan hacmini önce şişe üzerinde işaretlenir. Erişkin: 8-10 ml, çocuk; 1- 5 ml. İnokülasyon sırası: Önce aerobik şişe, sonra anaerobik şişeye inokülasyon yapılmalıdır (Bkz. Resim 3).



Resim 3

4. Şişe üzerine, hasta adı-soyadı, kanın alındığı tarih ve saat yazılmalıdır. **Barkod üzerine herhangi bir yazı yazılmamalıdır** (Bkz Resim 4)



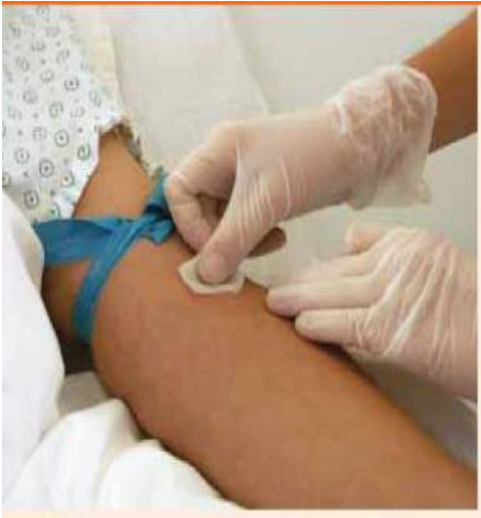Resim 4

5. Şişelerin üzerindeki lastik tıpa steril değildir, bu nedenle üzerindeki plastik kapak açılır ve lastik tıpa %70 lik alkol ile silinmelidir. Bu aşamada iyot kullanılmaz (Bkz Resim 5).

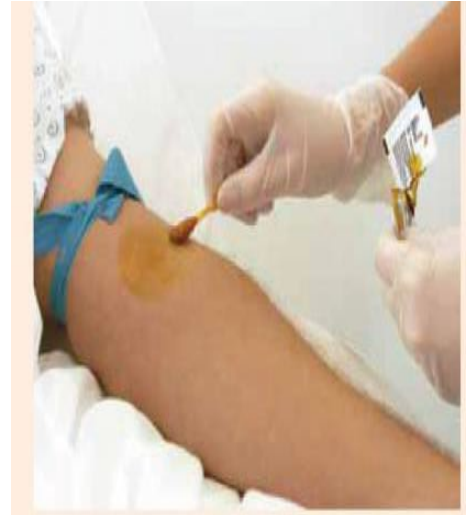

Resim 5

6. Alkollü steril spanç ile merkezden perifere doğru 5 cm çapındaki bölge 30 sn süre ile silinir ve kuruması beklenir. Sonrasında iyot solüsyonunu merkezden perifere daireler şeklinde uygulanıp 2 dakika kuruması beklenir. Deri antisepsisi sonrası tekrar el ile palpe edilmemelidir. (Bkz Resim 6, Resim 7 )

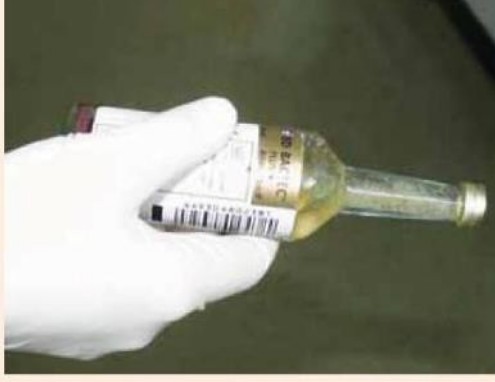

Resim 6



Resim 7

7. Kanı şişeye inoküle ettikten sonra şişe hafifçe birkaç defa ters düz edilir. Klinik örnek 1 saat içinde laboratuvara ulaştırılmalıdır. Laboratuvara hemen ulaştırılmayacak örnekler maksimum 24 saate kadar oda ısısında bekletilebilir (Bkz. Resim 8).

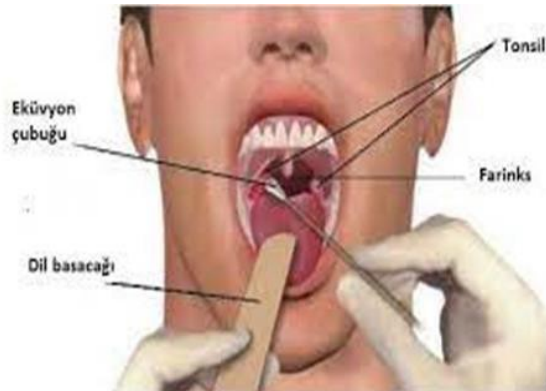


Resim 8

**Önemli Not:** Beyin omurilik, plevra, perikard ve eklem sıvıları miktarları göz önüne alınmayarak kan kültür şişelerine inoküle edilebilir.

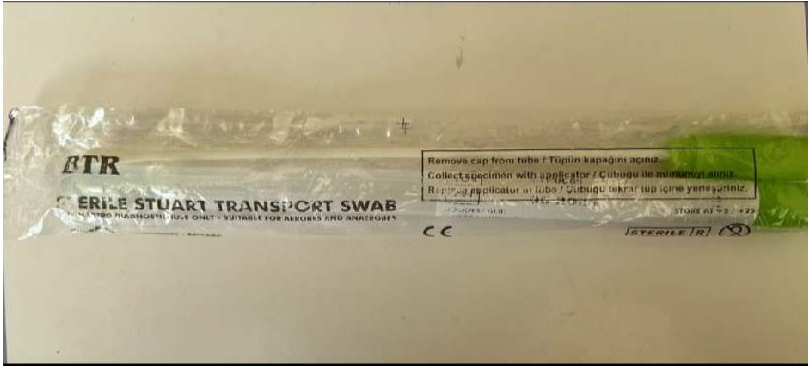
### BOĞAZ SÜRÜNTÜ ÖRNEĞİNİN ALINMASI

1. Ağız içi ve farinks net olarak görülecek bir şekilde aydınlatılır.
2. Dil, bir dil basacağı ile bastırılır ve steril eküvyon tonsillalar üzerine döndürülür. Bu
3. Dil, bir dil basacağı ile bastırılır ve steril eküvyon tonsillalar üzerine döndürülür. Bu işlem sırasında eküvyonun yanak iç kısımlarına ve dile değdirilmemesine özen gösterilmelidir (Bkz. Resim 9).



Resim 9

1. Tonsillalar üzerinde membran, beyaz noktalar veya yangılı/hiperemik alanlar görülüyorsa eküvyon özellikle bu kısımlara hafifce bastırılarak numune alınmalıdır.
2. Eğer herhangi bir membran varsa (psödomembran) kenarından kaldırılarak; eküvyon membranın altına itilerek sürüntü alınmalıdır.
3. Örnek alındıktan sonra eküvyonun pamuklu ucu içinde transport besiyeri bulunan tüpün içine daldırılır (Bkz Resim 10). Transport sistemi içindeki örnek 1 saat içinde laboratuvara ulaştırılmalıdır. Örneğin laboratuvara ulaştırılması gecikecekse oda ısısında 48 saate kadar bekletilebilir.



Resim

